

Dilated Cardiomyopathy

Setshwantsho:

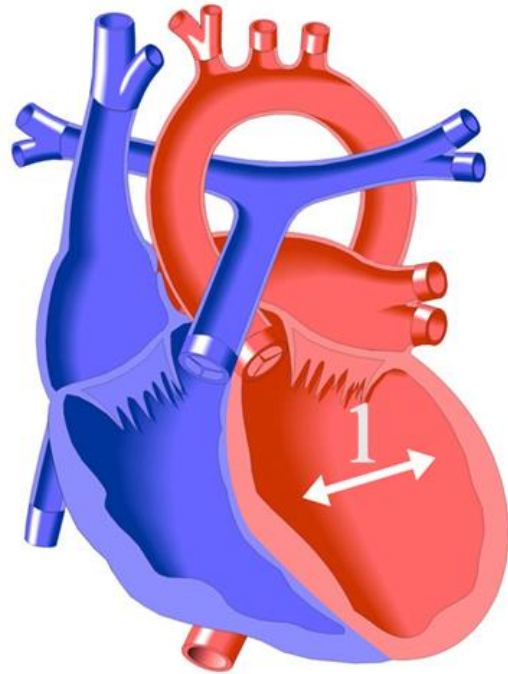
1. Ventricle e ka ho le letshehadi e ruruhileng.

Tlhaloso:

Ke eng?

Lebota la mosifa la left ventricle (phaposi e kgolo ya pelo e pompang) e a fokola mme ha e kgone ho pompa madi a lekaneng ho potoloha le mmele. Ka lebaka lena, Ventricle/ pelo e ka lehlakoreng le letshehadi e ka ba kgolo hobane ha e pompele madi kaofela ka ntle.

Sesosa sa mosifa ona o fokolang wa pelo hangata ha se tsejwe. Nakong tse ding se bakwa ke tshwaetso ya vaerale (myocarditis), mme nakong tse ding ke lefutso. Ho na le dikgonahalo tse ngata tse bakang hona mme diteko di a etswa ho fumana hore sesosa ke sefe. Hangata ha re kgone ho fumana sesosa hantle.



Ditlamorao tsa yona ke dife?

Ditlamorao e kaba tse foofo ho ya ho tse thsabehang ho tswa feela hore tshenyeho ke e kae le hore pelo e fokola ha kae. Hangata ngwana o kgathala haholo kapele ha a bapale kapa ho ikwetlisa jwalo ka ha a ne a tlwaetse ho etsa mme ba fellwa ke moya ka pele. Nakong tse ding ba fellwa le ke moya ha ba paqame, jwale ba hloka mesamo e mengata. Baneng ba seng ba hodihodile bona ba ka ruruha le maoto. Nqe nngwe, ho ka ba le ho ntlafala ha tshebetso ya pelo ha nako e ntse e eya.

E alafuwa jwang?

Hangata meriana e a sebediswa ho thusa pelo. E meng e etsa hore e pompe ka matla mme e meng e leka ho etsa hore mesebetsi ya yona pelo e be o bobebe ka ho fokotsa mesebetsi eo e e etsang.

Bana ba bang ba ba betere mme dipelo tsa bona di kgutlela setlwaeding, ba bang ba nang le boemo bo mpefetseng baka nna ba eba le bofokodi ba pelo maphelo a bona kaofela.